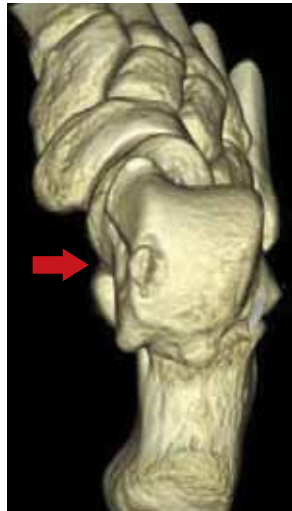
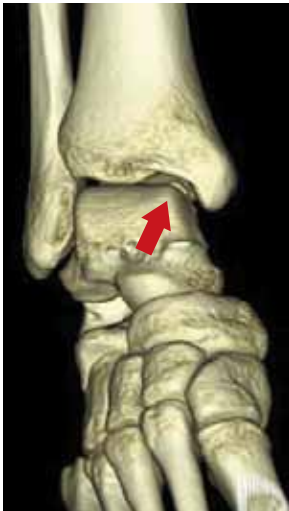
14. 距骨骨軟骨損傷

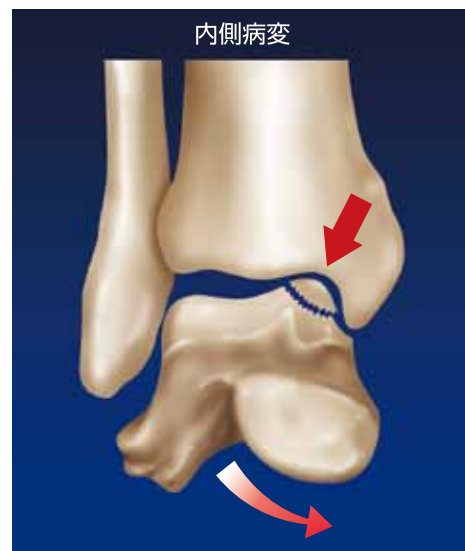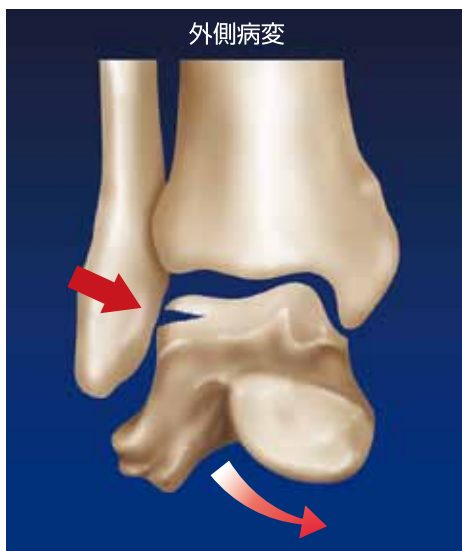● 発症 ●

足関節を捻挫したときに発生することが多く、捻挫後も長期にわたって痛みが続く場合本症を疑います。また、明らかなケガがなく起こる場合もあり、スポーツ後に足関節に痛みや腫れを認める場合は要注意です。



● 病態 ●

捻挫など強い力が加わったときに距骨が脛骨や腓骨の関節面と衝突し骨軟骨損傷が生じると考えられています。しかし、明らかな外傷を伴わないで毎日繰り返される運動で徐々に発生する場合があります。

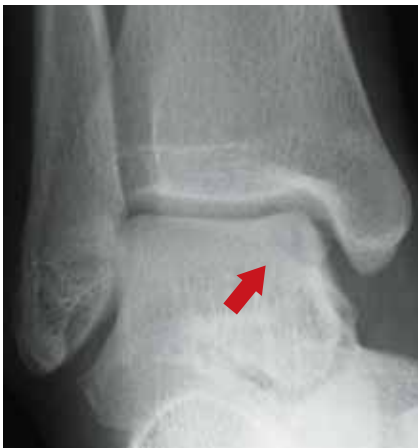

(熊井による)

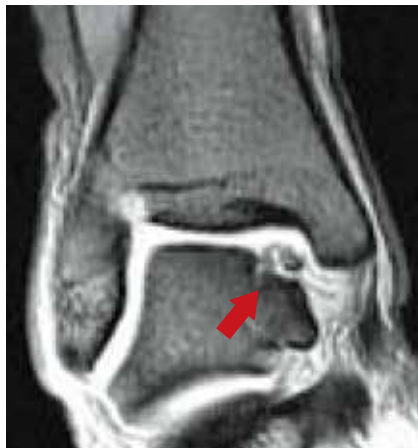● 診断と治療 ●

まずX線写真で確認しますが、撮影の方向によってははっきりしない場合もあります。詳しく調べるにはCTやMRI検査をします。

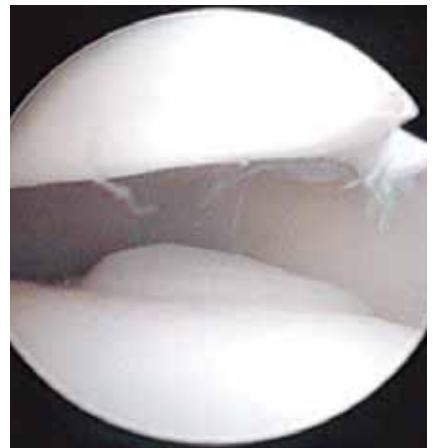
明らかな外傷後すぐに見つかった場合は、ギプス固定などによって局所を安静にすることで治りますが、慢性に経過している場合は手術が必要になることが多いです。



単純X線写真



MRI



関節鏡写真

● 再発予防 ●

足関節捻挫の予防と同じように、足関節周囲の筋肉を鍛え、バランスをとる訓練が重要です。



監修



一般社団法人

日本整形外科スポーツ医学会広報委員会

制作



三冢製薬株式会社