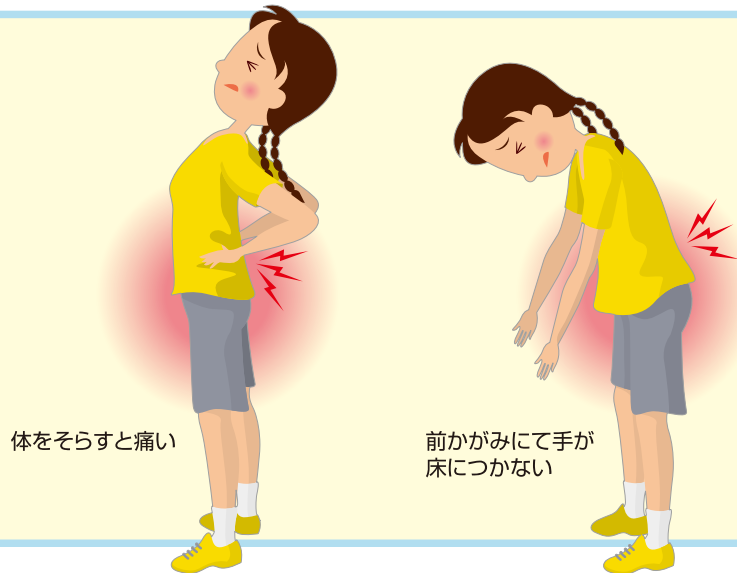


4. 腰椎分離症

● 症状、経過 ●

腰椎分離症は、スポーツを活発に行なっている10歳代前半の伸び盛りの青少年にはじめは運動時の腰痛という形で出ます。運動の時には腰が痛いけれども、普段はなんともないといった程度で、運動を続けていくことも可能です。背中をそらす動作で腰痛が増すのが特徴で、しばしば前かがみも制限されます。

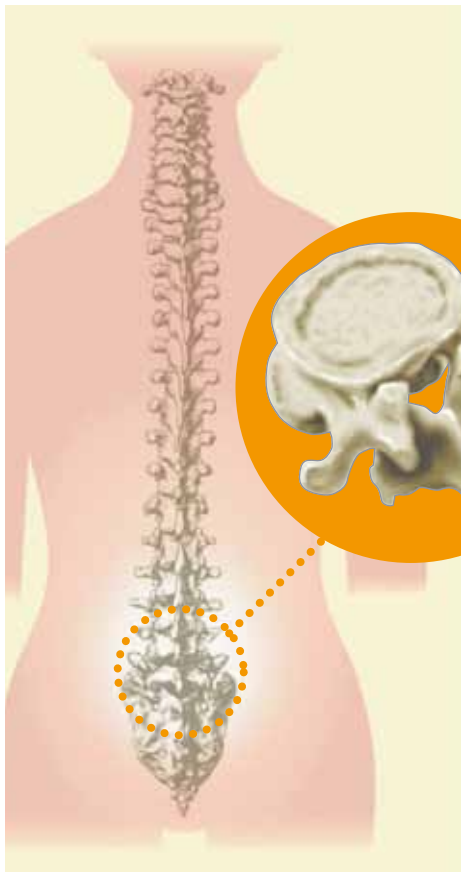

体をそらすと痛い

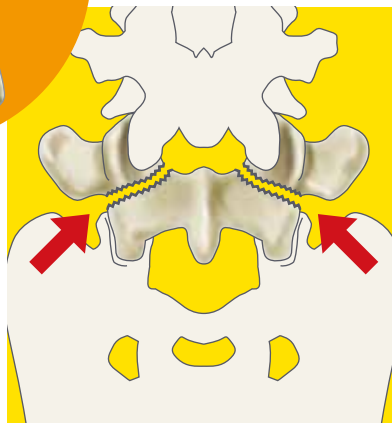
前かがみにて手が床につかない

● 原因、病態 ●

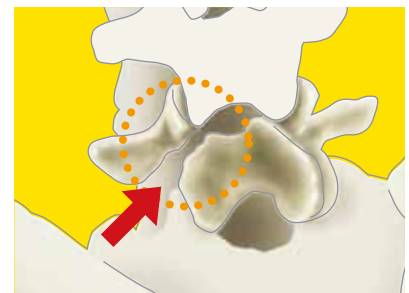
腰椎の後ろ半分は「椎弓」といってリング状の構造をしています。そのリングの斜め後方は細く弱い部分で、背中をそらす動作やジャンプからの着地のような動作で力がかかります。そういう動作が繰り返されると骨にひび(疲労骨折)が入ってきます。すべての人が分離症になるわけではなく、体質的な要因もあります。一番下の腰椎(第5腰椎)に好発します。



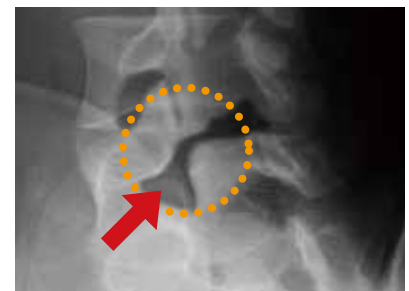
腰椎の後ろ半分はリングとなっている



腰椎が2つに分離する



分離部を斜めからみたところ



斜めからのレントゲン写真

● 治療 ●

分離症の起こり始めの段階では、骨の「ひび」はまだ治ります。まず、原因となったスポーツ、運動を休止させることが第一で、加えてコルセットで腰を固定し「ひび」の部位に力がかからないようにします。ただ、骨の「ひび」が入って時間のたったものは骨が再びつくことは期待できません。痛みのコントロールが治療の目標となります。痛みに対しては痛み止めを使ったりもしますが、筋のバランスをとるために腹筋訓練や背筋、大腿部の筋のストレッチングも重要です。



コルセットを装着する



腹筋訓練



背筋のストレッチング



大腿部のストレッチング



大腿部のうしろ側のストレッチング

● スポーツ復帰 ●

骨がつく見込みがあるかどうかはレントゲン検査やCT検査などで判断します。つく見込みがある場合は少々長いですが6か月くらいまでは骨をつける努力をします。その間はスポーツ活動を休止します。骨のつく見込みのなくなった分離症は強い痛みがおさまる次第、さきの治療で腰痛をコントロールしながらスポーツに復帰することになりますが、詳しくは専門医の指示にしたがってください。成人の腰椎分離症の多くは無症状で、一生腰痛に悩まされるわけでもありません。

監修

一般社団法人

日本整形外科スポーツ医学会広報委員会

制作



三冢製薬株式会社

